Aus dem Pathologischen Institut der Universität Berlin
Direktor: Professor R. Rössle

Ein Fall von subleukämischer lymphocytärer Retikuloendotheliose mit Übergang in retikuloendotheliales Sarkom des Humerus

Inaugural-Dissertation

zur Erlangung der medizinischen Doktorwürde

an der Friedrich-Wilhelm-Universität zu Berlin

vorgelegt von

Henry Ungar
Berlin

Tag der Promotion 27. Februar 1933

1 9 3 3

233

Aus dem Pathologischen Institut der Universität Berlin
Direktor: Professor R. Rössle

Ein Fall von subleukämischer lymphocytärer Retikuloendotheliose mit Übergang in retikuloendotheliales Sarkom des Humerus

Inaugural-Dissertation

zur Erlangung der medizinischen Doktorwürde

an der Friedrich-Wilhelm-Universität zu Berlin

vorgelegt von

Henry Ungar
Berlin

Tag der Promotion 27. Februar 1933

1 9 3 3

keinen Anhalt für einen Knochentumor, auch nicht im Bereiche des proximalen Drittels des linken Femur. Blutsenkung 10 Minuten. Blutbild bei der Aufnahme: Hgb. 50 %, Erythrocyten 2,3 Millionen; F. I.: 1,1; Leukocyten 6400; Differentialblutbild zeigt völlig normale Verhältnisse. Bilirubin im Serum nicht erhöht.

Es wird eine Perniciosa angenommen und mit Lebertherapie begonnen. Nach 14 Tagen ist das rote Blutbild unverändert, im weißen sind dagegen jetzt bei 8900 im ganzen, 1 Eos., 2 Stabk., 29 Segmentk., 66 Lymphocyten, 2 Monocyten. Trotzdem keine vergrößerte Lymphdrüse zu tasten ist, und eine Durchleuchtung das Mediastinum frei zeigt, wird die Diagnose einer aleukämischen Lymphadenose gestellt. Es wird eine Milzbestrahlung vorgenommen und Patientin zur ambulanten Weiterbehandlung entlassen. Die Blutuntersuchung nach 4 Wochen zeigt keinerlei Veränderung. Nach 7 Wochen Wiederaufnahme zur Nachuntersuchung, bei der der klinische Befund unverändert ist. Die Zahl der Lymphocyten beträgt bei 7600 Weißen, 50 %. Patientin klagt über Schmerzen in der Lendenwirbelsäule, deren Durchleuchtung nichts ergibt, und in der linken Wade, an der aber außer einer geringen Konsistenzvermehrung nichts zu beobachten ist. Da die Beschwerden in der Leistengegend immer noch anhalten, Verlegung zur Beobachtung in die Frauenklinik der Charité. Eine dort vorgenommene Curettage ergibt außer geringer Hyperplasie der Uterusschleimhaut keinen krankhaften Befund. Nach der Wiederaufnahme in der II. medizinischen Klinik am 2. II. 1931 liegt folgendes Blutbild vor: Hgb. 35 %, Erythrocyten 2 Millionen; F. I. 0,9; weißes Bild unverändert. Am 24. II. zunehmende Anämie von sekundärem Typ; Hgb. 20 %; Erythrocyten 1,6 Millionen, Leukocyten 5300, davon 1 % Jugendliche, 11 % Stabk., 20 % Segmentk., 62 % Lymphocyten, 6 % Monocyten. Im Urin mäßig viel Eiweiß (auf BENCE-JONES Eiweißkörper wurde nicht untersucht), Urobilin +, Urobilinogen +. In den nächsten Tagen verfällt die Patientin rasch. Temperatur während der Zeit subfebril. Nur ganz selten vorübergehender Anstieg auf 38°. Am 9. III. Tod unter Zeichen einer Pneumonie und Kreislaufschwäche.

Klinische Diagnose: Aleukämische Lymphadenose? Maligne Neoplasie unklarer Lokalisation.

Sektion Nr. 270/31. Auszug aus der pathologisch-anatomischen Diagnose (Prof. RÖSSLE):

Fast faustgroßes weiches, wahrscheinlich vom Periost ausgehendes Sarkom des linken Humerushalses mit Durchwachsung der Epiphysen- und der oberen Diaphysengegend des Humerus mit Spontanfraktur. Ausgedehnte z. T. hämorrhagische Skelettmetastasen (dichteste Metastasierung der Wirbelsäule, der langen Röhrenknochen, der Rippen) und diffuse Metastasierung der GLISSON'schen Kapsel der Leber; fragliche kleine Metastasen der Nieren und im Gallenblasenfundus. Hochgradige Hyperplasie der Milz (1000 g). Geringgradige Hyperplasie einzelner Lymphknoten der oberen Körperhälfte, Hyperplasie des lymphatischen Apparates des Zungengrundes und des Dickdarms. Hyperplasie des Knochenmarks, Zeichen von Anämie und Kachexie. Croupöse Pneumonie des linken Lungenunterlappens mit beginnender Pleuritis, frische Pneumonie im rechten Unterlappen. Schweres Lungenödem und chronisches Emphysem. Schwellung und Odem der tracheobronchialen Lymphknoten.

Aus dem Sektionsprotokoll (gekürzt):

Bei äußerer Betrachtung und Betastung kein besonderer pathologischer Befund.

Bauchsitus: Bei Eröffnung der Bauchhöhle quellen die Därme stark hervor, das große Netz ist mäßig fettreich, bedeckt nur die obere Hälfte des Darmbauches. Es ist mit der Umgebung nicht verwachsen. Der Wurmfortsatz ist in reichliche Fettmassen eingebettet, mit seiner Umgebung leicht verwachsen. — Die Leber überragt um 3 Querfinger den Rippenbogen, der Fundus der Gallenblase ist sichtbar. Die Milz ist sichtbar, sie erreicht mit ihrem unteren Pol die linke Mammillarlinie. Sie ist deutlich vergrößert und mit ihrer Umgebung nicht verwachsen. Das Peritoneum ist überall glatt und glänzend.

Brustsitus: ohne Besonderheiten.

Halsorgane: Die Gestalt sowie die Papillenzeichnung der Zunge sind von gewöhnlicher Beschaffenheit, die Follikel des Zungengrundes vielleicht etwas vergrößert. Die Tonsillen sind beiderseits geschwollen, auf dem Schnitt von grau-rötlicher Farbe, feuchtem Aussehen und ungleichmäßiger Beschaffenheit. Der Kehlkopf mit Ausnahme der Epiglottis, die Trachea, sowie die Bronchien zeigen eine geschwollene Schleimhaut, die besonders an den aryepiglottischen Falten gerötet ist. Die paratrachealen, sowie bronchialen Lymphknoten sind geschwollen und haben auf dem Schnitt weiß-schwärzliche Färbung. Die cervikalen Lymphknoten sind geschwollen und verhärtet, auf dem Schnitt von feuchtem Aussehen und rötlich-gelber Farbe. Die Rippen zeigen an verschiedenen Stellen bis wallnußgroße knotige Verdickungen, an denen der Knochen brüchig ist. Die Pleura über diesen Stellen ist glatt und glänzend.

Die Milz ist stark vergrößert (25 cm lang) 1000 g schwer, mit glatter Oberfläche und etwas verdickter Kapsel. Auf dem Schnitt zeigt das Organ fast ziegelrote Farbe, die Lymphfollikel scheinen in Form kleiner stecknadelkopfgroßer Knötchen besonders deutlich hervorzutreten, Pulpa ist wenig abstreifbar. Die Konsistenz ist stark gelockert.

Die Leber ist vergrößert (2440 g), von gehöriger Form. Durch die gespannte Kapsel schimmert das braungelbe Parenchym hindurch, das mit zahlreichen, stecknadelkopfgroßen Stippchen durchsetzt erscheint. Diese Knötchen lassen sich auch auf dem Schnitt in derselben Ausbreitung feststellen. Die Läppchenzeichnung ist annähernd deutlich, die Farbe gelblichbraun, Zentralvenen nicht erweitert, die Konsistenz etwas teigig.

Die Gallenblase ist prall gefüllt mit dunkler fadenziehender Galle. Nahe am Fundes ist ein kirschkerngroßer, gelblich-weißer, derber Knoten in die Wand eingelagert. Die Schleimhaut ist zart, sammetartig. Die Gallenwege sind durchgängig.

Die Nebennieren sind beiderseits nicht vergrößert, das Mark stark erweicht und von dunkler Farbe. Die Rinde zeigt einen fleckigen gelben Saum.

Die Nieren sind beiderseits von gleicher Größe. Auf der Oberfläche der rechten Niere einige Cysten bis Erbsgröße. Die Kapsel läßt sich leicht abziehen. Die Oberfläche ist glatt und zeigt, ebenso wie die Rinde diffus weiße Fleckchen von Größe einer Stecknadelspitze. Das Mark ist auf dem Schnitt gegen die Rinde undeutlich abgesetzt. Nierenbecken und Ureteren o. B. Beckenorgane und Magendarmkanal zeigen keine Besonderheiten. Das Knochenmark zeigt in den langen Röhrenknochen sowie in der Wirbelsäule zahlreiche weiße bis wallnußgroße Tumorknoten, die teilweise, besonders in der Wirbelsäule, diffus in die Umgebung einstrahlen. Im übrigen ist das Mark rot mit einem Stich ins Graue.

Am linken Humerus läßt sich eine gut mannsfaustgroße Geschwulst feststellen, die von derber Konsistenz und weißlichgelber Farbe ist. Der Knochen

ist an dieser Stelle weitgehend geschwunden, der Kopf gegen den Schaft frei beweglich. Eine Gliederung in Compacta und Spongiosa ist nicht möglich. Die Synovia des Kopfes ist glatt und spiegelnd. Die axillaren Lymphknoten sind etwas vergrößert und verhärtet, auf dem Schnitt von weißer Farbe. An Schädel und Gehirn kein pathologischer Befund.

Histologische Untersuchung.

Leber: Der Aufbau der Läppchen ist unverändert. Die GLISSON'sche Kapsel ist nahezu frei von Infiltraten, jedenfalls nicht verbreitert. Am auffälligsten sind die erweiterten Kapillaren, in denen nicht rote, sondern kernhaltige Zellelemente liegen. Diese Zellen sind von verschiedener Größe (zwischen der von Lymphocyten und Myeloblasten). Die kleinen Elemente haben einen dichten, meist nahezu runden Kern und wenig, einseitig entwickeltes Protoplasma.

Die größeren Zellen mit chromatinreicher, starkgefärbter Kernmembran. Im Kern teils Chromatinbröckel, teils ein feines Netzwerk, überall mehrere kleine Nukleolen. Das Protoplasma ist reichlich entwickelt, meist deutlich exzentrisch, oft wabig und vakuolisiert. Es ist oft schwach eosinophil gefärbt, meist jedoch neutrophil. Doppelkernige Zellen und gegenseitige Phagocytosen sind nicht selten. Mitosen sind nirgends anzutreffen. Einzelne Zellen überragen die anderen an Größe beträchtlich. Diese liegen den bindegewebigen Kapillarwandungen an, und man sieht dann Übergänge zu größeren spindeligen und endothelialen Elementen. Andererseits vermißt man an den zu erwartenden Stellen die gewöhnlichen KUPFFER'schen Sternzellen. Umgekehrt wäre der Vorgang so zu denken, daß letztere sich zu einer dichtstehenden Endotheldecke von hohen Endothelien vermehrt hätten, worauf sie sich nacheinander, manchmal bis zur Erfüllung der Lichtung, unter Verwandlung zu polygonalen und runden Elementen abgelöst hätten. In den perikapillären Räumen finden sich keine Zellelemente, sondern bei Massonfärbung nur rotes krümeliges Material. Eigentliche Blutbildungsherde fehlen. Erythroblasten fehlen ganz, Erythrocyten, wie schon erwähnt, kommen nur äußerst spärlich vor. Bei Silberimprägnation nach FOOT sieht man das Netzwerk der Gitterfasern deutlich vergröbert und kann stellenweise einen Zusammenhang der Reticulumfaser mit dem Protoplasma der gewucherten KUPFFER'schen Sternzelle erkennen. Die Oxydasereaktion ist in diesem, wie auch in allen anderen Präparaten negativ.

Milz: Die Struktur ist weitgehend verändert. MALPIGHI'sche Körperchen sind nicht aufzufinden. Der Blutgehalt ist wechselnd, im allgemeinen jedoch nicht vermehrt. Die Sinuswandungen sind z. T. aufgelöst, an anderen Stellen etwas verdickt. Hier erscheinen die Endothelien vielleicht etwas gequollen, jedoch ist keine Beteiligung in Form einer Hyperplasie zu erkennen. Das Reticulum ist stark vergröbert. In den Maschen liegen rundzellige Elemente von den bei der Leber bereits beschriebenen Typen. Das Protoplasma der größeren Zellen teils mit ganz feiner staubartiger Granulation, teils mit größeren Vakuolen und ziemlich häufigen phagocytierten Chromatinbröckeln erfüllt, seltener Erythrophagien. Diese Elemente hängen mit breiten Protoplasmaausläufern zusammen. Ein Zusammenhang der Gitterfasern mit dem Protoplasma dieser Zellen ist bei MASSON-Färbung z. T. noch erkennbar. Häufig erscheinen die Zellen dicht aneinandergerückt und geben so ein mosaikartiges Bild. Weiter sieht man dieselben Elemente wieder isolierter mit pseudopodienähnlichen Fortsätzen, polygonal und schließlich ganz abgerundet die Gittermaschen erfüllen. An diesen reichen Übergangsformen ist zu er-

kennen, daß es sich nicht um eingeschwemmte, sondern sich vermehrende und aus dem Syncytium lösende Elemente handelt.

Lymphknoten: Der Aufbau ist im ganzen gut erhalten, die Markstränge und Sinus gut unterscheidbar. Leichtes Ödem, Lymphocytengehalt etwas vermindert, keine Keimzentren. Bei Silberimprägnation erscheint das Reticulum deutlich vergröbert. In den Maschen stellenweise syncytiale Protoplasmabildungen mit Kernen darin, die den oben beschriebenen gleichen, jedoch noch heller sind und die netzförmige Anordnung des Chromatins nicht so deutlich zeigen. Die Sinus sind frei, nur vereinzelt sieht man Wucherung des Endothelbelages; dabei bilden sich Polster geschwollener Endothelzellen. Hier scheinen Zellen unter Abrundung in Ablösung begriffen; man sieht jedoch nur selten freie Zellen in den Sinus.

Knochenmark: Statt Knochenmarkgewebe sieht man überall grobe syncytiale Zellverbindungen, die sich dem Reticulum einfügen. Stellenweise sieht es so aus, als wäre das Plasma der Zellen verflüssigt, „magmaartig" zu einer homogenen Masse zusammengelaufen, die nur kleine Lücken freiläßt, und in die in mäßiger Anzahl Kerne eingebettet sind, die dem bereits beschriebenen Typus entsprechen. Ziemlich häufig sieht man vielkernige Zellen, ebenfalls mit Ausläufern. An anderen Stellen sind die Zellen dicht zusammengerückt und geben mit ihrer polygonalen Begrenzung das Bild von terrazzoähnlichen Konglomeraten. Diese treten mitunter knotenartig in Bezirken gleicher diffuser Veränderung auf; vergleichsweise etwa wie Strumaknoten in einer diffusen Struma. Auch hier scheint dann das angrenzende Gewebe verdrängt, in dem, wie man an spärlichen Fettzellen erkennt, die Erkrankung weniger weit fortgeschritten ist. Vereinzelt treten Nester knochenmarkartiger Elemente auf, deren Kerne übermäßige Kerbung aufweisen. Nirgends finden sich reife Elemente. Auch Megakariocyten fehlen scheinbar ganz. In den Maschen des Syncytiums sehr selten Erythropoesen.

Geschwulstknoten am Humerus: Der Tumor ist sehr zellreich. Das gering entwickelte Bindegewebe tritt als dünnes Faserwerk auf, das von einem Gerüst dünnwandiger Kapillaren ausgeht, die lange, sehr helle Endothelien tragen. Die Anordnung der Elemente ist meist diffus, an wenigen Stellen fascikulär. Die Zellen sind im allgemeinen polygonal und zeigen recht oft auch ganz unregelmäßige Fortsätze, die ineinander übergehen, so daß sich ein ähnliches Bild ergibt, wie beim Knochenmark beschrieben; jedoch ist das Syncytium hier feiner.

Die Größe der Zellen ist in Bezirken wechselnd. Näher dem Knochen zu befinden sich größere Elemente mit 2—3 ovalen, hellen Kernen und große mit rundovalem, etwas eingezogenen Kern, der meist sehr dunkel und strukturlos auftritt. Die Mehrzahl der Kerne ist rundoval, zeigt eine feine netzartige Chromatinstruktur, 2—3 Kernkörperchen und eine sehr chromatinreiche Membran. Das Protoplasma ist neutrophil bis schwach basophil, einseitig entwickelt und besitzt eine schwache staubartige Granulierung, die bis an die Kernmembran herangeht. Daneben wieder Gebiete mit kleinen protoplasmaarmen, lymphocytenähnlichen Elementen, mit dunklen runden Kernen. Bei Silberimprägnation ist überall die Entstehung eines reichen Netzes feiner Fäserchen zu beobachten, die in engem Zusammenhang mit den Protoplasmaausläufern der hellkernigen Zellen stehen und z. T. direkt im Protoplasma gebildet zu werden scheinen. Besonders reichlich entwickelt ist dieses feine Fasernetz in der Gegend der oben als Stützgerüst bezeichneten Kapillaren, von denen stellenweise parallelverlaufende, feine elastische Fasern ausgehen. Frei von der Fäserchenbildung sind vor allem die Stellen, an denen die Zellen mit den dunkleren Kernen eng aneinanderliegen.

Schnitt durch den Humerus, dicht unter der Frakturstelle: Knochenmark und Tumor zeigen hier die schon beschriebene Beschaffenheit. Es zeigt sich, daß der Tumor vom Periost ausgehend einerseits in die Muskulatur, nach der anderen Seite in die Knochenkanälchen vordrängend hineinwuchert. Größere Zellen, die als Osteoklasten gedeutet werden könnten, sind nicht nachweisbar. Auch von der Seite des Marks her dringen Zellen in die HAVERS'schen Kanälchen vor; auch hier keine Osteoklasten zu finden. Näher der Frakturstelle, findet man im Tumor mehrere kleine Knochensequester. In der weiteren Umgebung des Tumors, mehr proximalwärts, beginnende ossifizierende Periostitis.

Gallenblase: Gegen das Peritoneum scharf abgesetzter Knoten von Tumorzellen, die nur an einer Stelle in das subseröse Fett einwuchern. Die Schleimhaut ist an der Stelle des Knotens dicht infiltriert, die Zellen dringen bis in die Zotten vor, die in der Form jedoch erhalten sind.

Der Aufbau entspricht dem des Tumors am Humerus, jedoch ist die Bindegewebsentwicklung hier stärker; überall zwischen den Zellen liegen glatte hyaline Bänder. Die Elemente haben die bereits beschriebene Beschaffenheit, machen aber durchweg einen jüngeren Eindruck. Sie sind auch hier nicht immer scharf voneinander abgegrenzt, sondern bilden an vielen Stellen mit ihren Ausläufern ein zartes Syncytium.

Niere: Schwellung und Desquamation der Tubuliepithelien. Glomeruli und Gefäße o. B. Keine Zellvermehrung.

Zusammenfassung: Eine 48jährige Frau, familiär nicht belastet und nie ernstlich krank, klagt seit einem $^3/_4$ Jahr über Schmerzen in der Leistengegend, die angeblich im Anschluß an einen Sturz auf ebener Erde aufgetreten sein sollen. Seitdem dauernde Gewichtsabnahme und zunehmende Schwäche. Kein Fieber. Bei der Aufnahme im Krankenhause wird eine harte Milzschwellung und eine BIERMER'sche Anämie festgestellt, sonst keine krankhaften Befunde. Auch die Röntgendurchleuchtungen zeigen keine Veränderungen am Knochensystem. Eine eingeleitete Lebertherapie bleibt ohne Wirkung, dagegen läßt sich nach 14 Tagen aus dem Blutbild eine aleukämische Lymphadenose diagnostizieren. Die Zahl der Leukocyten ist normal bzw. gering erhöht, die Zahl der Lymphocyten schwankt zwischen 50 und 66 %. Keine Drüsenschwellungen, Mediastinum röntgenologisch frei. Die Milz ist unverändert, hart, etwas unterhalb des Rippenbogens tastbar.

Neben dieser Diagnose besteht bis zum Tode der Patientin der Verdacht einer malignen Neoplasie, ohne daß — auch bei gründlicher gynäkologischer Untersuchung — ein Primärtumor festgestellt werden kann.

Bei der Sektion wird ein faustgroßes Sarkom des linken Humerus gefunden, das wahrscheinlich vom Periost ausgeht und zu einer Spontanfraktur im oberen Teil der Diaphyse geführt hat. Reichliche Skelettmetastasen im Mark der Wirbelsäule, der langen Röhrenknochen und Rippen. Hyperplasie der Milz, einzelner Lymphknoten der oberen Körperhälfte und des lymphatischen Apparates des Zungengrundes. Als Todesursache wird eine schwere croupöse Pneumonie beider Lungenlappen gefunden.

Bei der histologischen Untersuchung ergibt sich in Leber, Milz und Knochenmark eine ausgedehnte Hyperplasie des gesamten reticuloendothelialen Apparates, während in den untersuchten Lymphknoten nur eine mäßige Vergrößerung des Reticulums gefunden wird. Die Hyperplasie führte in Leber und Milz zur Ablösung von Elementen in der Größe von Lymphocyten bis zu der von Myeloblasten aus dem Verband der Kapillarendothelien, bzw. in der Milz des Pulpareticulums. Die Ablösung ist in ihrer Entwicklung deutlich zu verfolgen, man sieht geschwollene Zellen, noch mit der Reticulumfaser in Verbindung, und weiter alle Stadien des Übergangs von der bereits in Lösung befindlichen, noch polygonalen Zelle bis zur völlig abgerundeten, die im Lumen der Kapillaren der Leberläppchen, bzw. den Pulpamaschen liegt. Auffallend ist die beträchtliche Reticulose des Knochenmarks. Hier ist im histologischen Bild kaum ein Unterschied zwischen den weißen Knoten und dem roten Mark, das neben dem eigentlichen Prozeß noch konfluierende Blutungen bei erweiterten Gefäßen aufweist. Überall ist die gleiche „Individualisierung" der Reticulumzelle. Die Spontanfraktur des Humerus ist nicht auf osteoklastische Vorgänge zurückzuführen. Der Einschluß des Knochens zwischen dem hyperplastischen Knochenmark und der tumorösen Wucherung (die überall nur vom Periost ausgeht) führte zu einer Nekrose des Knochens, die auf den Druck und vielleicht auch auf die Verlegung der Ernährungswege durch den Tumor zurückzuführen ist. Dieser scheint bei erster Betrachtung mit dem Bilde eines lymphoblastischen Sarkoms übereinzustimmen. Bei näherer Betrachtung aber tritt die Ähnlichkeit der Elemente der deutlich sarkomatösen Wucherung mit denen der Knochenmarkshyperplasie hervor. Dabei ist außer der zellmorphologischen Übereinstimmung auch die faserbildende Fähigkeit der Reticulumzelle zu erkennen (Rössle-Yoshida, Orsós). Auffällig und vorläufig unerklärlich muß der Geschwulstknoten der Gallenblase erscheinen, zumal der bindegewebige Anteil dieses Organs nur ganz gering entwickelt ist. Wir werden auf diesen Befund noch einmal zurückkommen müssen.

Wir können beim Übersehen des ganzen Falles eine Möglichkeit sofort ausschließen: die eines primären Tumors, der gerade hauptsächlich in die hämatopoetischen Organe metastasiert ist. Diese Auffassung unseres Falles erscheint unwahrscheinlich, da nur der kleine Knoten am Gallenblasenfundus den Eindruck einer Metastase macht. In Frage käme noch Lymphosarkomatose oder eine Form der Myelomatose, bei denen aber nur selten die hämatopoetischen Organe systematisch befallen sind, und dann mehr oder weniger umschriebene Knötchen auftreten, während wir es hier mit diffusen, das ganze Organ umfassenden Zellwucherungen zu tun haben.

Viel größere Ähnlichkeit scheint dagegen mit gewissen in der Literatur mehrfach beschriebenen Leiden des Skeletts bei leukämischen und aleukämischen Erkrankungen zu bestehen (Haenisch und Querner, Pför-

RINGER, PATRASSI, u. A.). Auch unter der Bezeichnung Lymphosarkoleukämie finden sich mehrfach Beschreibungen solcher Bilder. (DIEMER u. A.), für deren großzellige Formen STERNBERG den Namen Leukosarkomatose eingeführt hat.

Versuchen wir diese Abgrenzung bei unserem Fall, so könnten wir ihn dem makroskopischen Bilde nach, vielleicht den Erscheinungsformen der Lymphogranulomatose zuordnen, bei denen die Lymphknoten vorwiegend von dem Prozeß verschont bleiben. Unser Fall entspräche dann etwa der „splenomegalischen" oder der „ostitisch-periostitischen" Form ZIEGLER's.

Im histologischen Bild fehlen bei uns aber alle wichtigen Zeichen einer echten Lymphogranulomatose, die man bei der Dauer des Prozesses, der ja bereits ein $^3/_4$ Jahr vor dem Tode Symptome von seiten des Skelettsystems machte, erwarten könnte. Von ABRIKOSSOFF (1,2), TERPLAN und MITTELBACH (22), und REINSTORFF (2) sind unter dem Namen der „atypischen Lymphogranulomatose" Beobachtungen vorhanden, bei denen das typische Granulomgewebe fehlt und lediglich eine Hyperplasie des R.-E.-S. besteht, die das Bild dem unseren sehr ähnlich macht. TERPLAN-MITTELBACH denken dabei an eine ganz junge Form einer der Lymphogranulomatose nahestehenden entzündlichen Affektion, während ABRIKOSSOFF seine Diagnose eigentlich nur mit Berücksichtigung des klinischen Verlaufs stellt, wobei er aber hervorhebt, daß dieser auch durch den Schwund des lymphatischen Gewebes bei von der Lymphogranulomatose sehr verschiedenen Leiden hervorgerufen werden kann. Auf den Fall von REINSTORFF wird später noch eingegangen werden.

Hier mögen einige Befunde eingeschaltet werden, aus denen hervorgeht, wie häufig es gerade bei Erkrankungen eines so mit der Stützsubstanz verbundenen Gewebes, wie es das R.-E.-S. darstellt, zu Übergängen zu granulomähnlichen Bildern kommen kann.

In der bereits zitierten Arbeit zeigt ABRIKOSSOFF diese Erscheinung an einigen Lymphknoten. Bei septischen Erkrankungen (Pyonephrose, Septikämie, Streptokokkensepsis) werden Übergänge von reiner Reticulose zu gemischtzelligem Granulom und gigantozellulärer Reaktion des Reticuloendothels gezeigt.

HITTMAIR teilt einen Fall von „Lymphogranulomatose mit reticuloendothelialer Reaktion" mit und sieht mit Fällen von KWASNIEWSKI-HENNING und SACHS-WOHLWILL (1) einen Übergang zur echten Lymphogranulomatose. Am schönsten ist die Neigung des hyperplasierten R.-E.-S. zu granulomartigen Bildern aus Versuchen von LOUROS-SCHEYER an mit Streptokokken infizierten Mäusen zu sehen. LOUROS konnte alle hier besprochenen Übergänge von leichter Quellung der Reticulumzellen bis zu Herdbildungen mit Riesenzellen und Nekrosen sehen, bei einem Virus, das sicher von dem der Lymphogranulomatose verschieden ist. Er bringt die reticuloendotheliale Reaktion in folgendes Schema:

1.
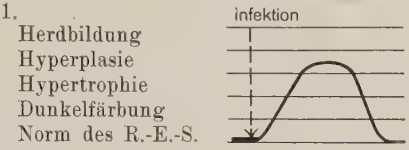

Heilung durch Höchstleistung des R.-E.-S.

2.
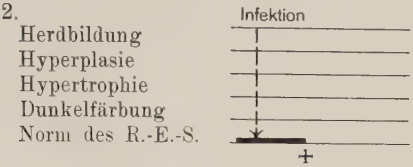

Exitus durch primäre Areaktivität des R.-E.-S.

3.


Exitus durch Erschöpfung des R.-E.-S.

Wenn wir hier diese Beziehungen aufzeigen, können wir trotzdem nicht denen recht geben, die nun jede Hyperplasie des R.-E.-S. auf eine unbekannte Infektion zurückführen wollen. Es ist bekannt, daß das R.-E.-S. auf die verschiedensten Reize mit Wucherung antworten kann. So erzielte Kuczynski beträchtliche Hypertrophie durch einseitige Fütterung mit eiweiß- und lipoidreicher Kost. Allgemein bekannt sind die Speicherungserkrankungen bei Stoffwechselstörungen. Solche Beispiele zeigen, daß nichts damit getan ist, von „unbekannter Infektion“ zu sprechen, und die Frage steht, wie wir weiter unten noch sehen werden, in enger Beziehung zu der nach der Ätiologie der Leukämie.

Aber auch die Aufstellung des Begriffs der atypischen Lymphogranulomatose erweist sich immer mehr als unzweckmäßig.

An 2 Stellen ist in jüngster Zeit entschieden gegen diese Diagnose Stellung genommen worden.

Sternberg will diese Bezeichnung nur in den Fällen zulassen, wo ein sarkom- oder endotheliomähnliches Bild entsteht, nicht aber in den eben genannten. „Maßgebend muß für die Diagnose der L. der Nachweis eines zellreichen Granulationsgewebes bleiben, dessen Zellbild sehr vielgestaltig ist (Lymphocyten, Plasmazellen in wechselnder Menge, Epitheloidzellen, oft, aber nicht immer reichlich eosinophile Zellen) und ganz besonders charakterisiert wird durch das reichliche Auftreten großer, ein- oder mehrkerniger Zellen . . .“. Ohne das Auftreten der Riesenzellen hält er die Diagnose für unrichtig. Fälle, wie sie uns hier interessieren,

mit reinen Wucherungen von Reticulumzellen und Sinusendothelien haben seiner Meinung nach nichts mit der Lymphogranulomatose zu tun, die heute noch „in erster Linie ein rein histologischer Begriff ist" (Lubarsch). Sternberg ist allerdings noch nicht geneigt, das besondere Bild der Reticuloendotheliose anzuerkennen. Darüber später noch einiges.

Weiter wurde auf der Versammlung der Pariser Anatomischen Gesellschaft im Herbst 1931, auf der der Lymphogranulomatose ein Tag gewidmet war, von allen Rednern die Diagnose von dem Nachweis der Sternberg'schen ein- und mehrkernigen Riesenzellen abhängig gemacht. Auch von der Seite der experimentellen Forschung wurde dieser Standpunkt betont (Vasiliu). Von Henschen wurde ebenfalls auf dieser Tagung ein Fall vorgetragen, der in das uns hier interessierende Grenzgebiet hineingehört.

65 Jahre alte Frau. Anamnestisch keine Infektion. Seit 5 Jahren mit langen Remissionen gering erhöhte Temperaturen. Zunehmende Anämie und Asthenie. (1 Mill. Erythrocyten). Geringe Monocytose, keine Eosinophilie. Milz- und Leberschwellung. Leichter Ascites nnd Ikterus.

Klinische Diagnose: Lebertumor?

Sektion: Milz und Leber (4 kg) vergrößert und induriert. Geringe Hyperplasie der Lymphknoten. Graurotes Knochenmark.

Histologische Untersuchung: Leber: Infiltration mit großen mononukleären Elementen, die als geschwollene und proliferierte Sternzellen erscheinen. Keine Phagocytosen, keine Lipoide in den großen Zellen. Bindegewebsentwicklung und Entstehung von fibrillären Geweben im Bereich der großen Zellen. Im neugebildeten Gewebe lymphocytäre Infiltrationen, aber keine Sternberg'schen Riesenzellen, keine Polynukleären, keine Eosinophilen. Milz: Im Prinzip die gleiche großzellige Wucherung der Pulpa, Atrophie der Lymphknötchen. Lymphknoten: Atrophie des lymphatischen Gewebes, Proliferation der Reticulum- und Sinuszellen. Im Knochenmark ein entsprechendes Bild, sehr ausgeprägt. Im Fett- und im interstitiellen Bindegewebe dieselben Wucherungen, immer gleichförmig und diffus, nie in Nestern oder Knötchen.

Die Erkrankung wird als generalisierte Reaktion auf unbekannte Infektion gedeutet, wobei erwähnt wird, daß das Gesamtbild vielfach dem einer chronischen Leukämie ähnelt und in Analogie zu den als Reticulosen oder Reticuloendotheliosen beschriebenen Bildern steht, wobei deutlich wird, daß diese Prozesse sich auf das System „im weiteren Sinne" ausdehnen können.

Noch eine weitere Beobachtung läßt uns unseren Fall von der Lymphogranulomatose abtrennen. Nach allen bezüglichen Veröffentlichungen scheint es bei dieser Erkrankung kein regelmäßiges, typisches Blutbild zu geben (Fränkel, Klima, Straube u. A.). Das periphere Blut kann unverändert sein, es können myeloisch-leukämische Bilder entstehen, auch Monocytosen und andere weniger häufige Veränderungen. Nie aber kommt es zu Lymphocytosen wie hier, vielmehr besteht immer die Neigung zu einer Verarmung an Lymphzellen im Blut, als Folge

einer im Wesen des Prozesses liegenden Atrophie des lymphadenoiden Gewebes.

In welches Krankheitsbild ist nach Ablehnung der Diagnose der atypischen Lymphogranulomatose nun unser Fall einzuordnen? Naheliegend erscheint es, ihn als systemartige Hyperplasie des R.-E.-S., als Reticuloendotheliose aufzufassen, die mit einer Lymphocytose einhergeht, deren Entstehung noch zu erklären ist. Vorher ist auf die Argumente einzugehen, die gegen die Aufstellung eines solchen Krankheitsbildes immer wieder angeführt werden: 1. Die Existenz eines reticuloendothelialen Systems ist nicht endgültig bewiesen. 2. Die als Reticuloendotheliose beschriebenen Fälle sind ganz verschiedenartig, z. T. Mesenchymreaktionen auf septische Erkrankungen nur in den direkt ergriffenen Abschnitten (Milz und regionäre Lymphknoten bei Angina, bzw. Phlegmonen), also nicht systematisch; z. T. gehören sie zu den Lymphogranulomatosen. 3. Die Anerkennung der Reticulumzellen und Endothelien als Bestandteil des blutbildenden Apparates wird bezweifelt. (Dies richtet sich vor allem gegen die Deutung der Reticuloendotheliose im Sinne einer aleukämischen Erkrankung).

Zu 1. Es würde den Rahmen dieser Arbeit überschreiten, die ganze Auseinandersetzung um das R.-E.-S. aufzurollen. Den Einwänden gegenüber ist jedoch hervorzuheben, daß zu der gemeinsamen Eigenschaft der „intrazellulären Speicherung der verschiedenen elektronegativen Kolloide anorganischer und organischer Natur, exogener und endogener Herkunft und differenter morphologischer Beschaffenheit“ (Boerner-Patzelt, Goedel, Standenath), Erkenntnisse über Aufgaben des Systems im Stoffwechsel, in der Abwehr von Infektionen bei Entzündungen und bei der Blut- und Immunkörperbildung hinzugekommen sind. Und gerade der Nachweis „selbständiger“ systemartiger Erkrankungen wird den Begriff des R.-E-.S. besonders stützen. Es muß allerdings zugestanden werden, daß wir heute rein morphologisch noch nicht immer der einzelnen Zelle ansehen können, in welchem Funktionszustand sie sich befindet, wie wir etwa die Kupffer'sche Sternzelle vom Kapillarendothel der Leber scheiden oder die Eigenart der Gaucher-Zelle erkennen können. Sicher erscheint uns bereits, daß die Funktion nicht nach Endothelial- und Reticulumsystem aufgeteilt ist.

Zu 2. Es ist auch noch nicht immer möglich, allein dem histologischen Bild nach zu trennen, zwischen einer Reaktion des Reticuloendothels auf einen Infekt und einer systematisierten Hyperplasie; und es wird Fälle geben, die auch mit Berücksichtigung der klinischen Untersuchung nicht einzuordnen sein werden. Wie wir zu der Betrachtung aller R.-E.-S. Wucherungen als Reaktion auf einen — bekannten oder unbekannten — infektiösen Reiz stehen, ist bereits früher gesagt worden, ebenso wurde die Ablehnung der atypischen Lymphogranulomatose bereits begründet. „Tatsächlich feiert heute in der „atypischen Lymphogranu-

lomatose" die berüchtigte Pseudoleukämie ihre Auferstehung, jener „Mischmasch", in dem „man alle die Fälle, die man nicht unterbringen konnte", unterbringt (Virchow)." (Sternberg.)

Zu 3. Die Auffassung des R.-E.-S. als Bestandteil des blutbildenden Apparates besonders als Ursprungsort der Monocyten, ist gerade in den letzten Jahren durch mehrere größere Arbeiten gestützt worden. Mit Vitalspeicherung arbeiteten Schittenhelm-Ehrhard, Simpson, Masugi u. A., von denen die Ergebnisse des letztgenannten, der die amerikanische Supravitalfärbung mitverwandte, insofern wichtig erscheinen, als hier zum ersten Male ein Forscher der Aschoff'schen Schule für die Abstammung aller Monocyten aus dem R.-E.-S. eintrat und den Kiyono'schen „Trialismus" der Monocyten verwarf. Eher natürlichen Verhältnissen entsprechend, sind die Versuche von Domagk, Bykowa, Louros u. A., bei denen nach experimenteller Infektion während der Phasen der Verschiebung des weißen Blutbildes (Schilling) die entsprechenden hämatopoetischen Systeme proliferierten, also während der monocytären Phase das R.-E.-S. Und schließlich sind einige Fälle von Monocytenleukämie neu veröffentlicht worden, bei denen die Autoren in guten Abbildungen alle Übergangsstadien von der proliferierten Reticuloendothelzelle bis zum Monocyten zeigen (Bock-Wiede, Swirtschewskaja). Einwände gegen die Anerkennung des R.-E.-S., als „drittes System" kommen von 2 Seiten: den klinischen Hämatologen und den Forschern, die sich mit der Gewebszüchtung befassen.

Anscheinend der eben geschilderten Anschauung widersprechende Fälle werden angeführt, nach denen Monocytenleukämie entweder vorübergehende infektiös-reaktive Monocytosen sein (Sternberg), oder alle in Myeloblastenleukämie übergehen sollen, wenn das Leben lange genug erhalten bleibt (Naegeli). Es ist anzunehmen, daß es sich bei einem Teil dieser Fälle um Fehldiagnosen handelt. Die schwere Unterscheidbarkeit der Monocyten von den jüngsten Zellen der lymphatischen und myeloischen Reihe ist ja bekannt, und nicht nur der Ausfall der Oxydasereaktion ist bei jungen Myeloblasten und Monocyten umstritten, sondern neuerdings auch ihr spezifischer Wert (Wallbach). Weiter erschwert es die Diagnose, daß es sich meist um akute Fälle handelt. Und wenn die Erfahrung besteht, daß bei akuten Myelosen beinahe jeder Fall eine eigene Zellform im Blute aufweist, gilt dies besonders hier. Bei den meisten Fällen ist das Fehlen der pathologisch-anatomischen Untersuchung zu beanstanden, denn, wenn selbst im Blute monocytoide Zellen bei Myelosen auftreten, ist doch für das Wesen der Krankheit entscheidend, welches Organsystem von ihr betroffen ist. Man kann nicht aus gleichen oder ähnlichen Symptomen (hier: Auftreten ähnlicher Zellen im Blut) auch etwas über eine Identität der betreffenden Krankheitsprozesse aussagen.

Nach den bisherigen Ergebnissen und bei der Mangelhaftigkeit unserer klinischen Methoden darf die Diagnose Monocytenleukämie nicht allein

aus der klinischen Betrachtung, sondern nur nach histologischer Klärung als Reticuloendotheliose gestellt werden. Dabei muß, wie schon einmal erwähnt, das System „im weiteren Sinne" gefaßt werden. Als Beispiel kann der bekannte Fall von Reschad und Schilling dienen, der die Verfasser ja bekanntlich im Anfang an eine „ubiquitäre" Entstehung der Monocyten denken ließ. (Diese verschiedene Beteiligung der einzelnen Teile des Systems ist bei Myelosen (Übergänge zur Myelomatose) und bei lymphatischen Leukämien „ohne Systemerkrankung der Lymphknoten", (Rössle) bereits bekannt.)

Aber auch nach all diesen Einschränkungen bleiben Fälle wie der unsere, nicht erklärt, die bei Systemerkrankung des R.-E.-S., in das Blut ausgeschwemmte Zellen zeigen, deren Entstehung aus anderen Systemen im allgemeinen angenommen werden muß.

Hier helfen uns die Ergebnisse der Auspflanzungsmethode weiter. Es ist gelungen, bei der Weiterzüchtung von normalem Blut rückläufig eine Verwandtschaft der Agranulocyten (Maximow, Lang, Katzenstein, Silberberg u. A.), und an leukämischem Blut auch der myeloischen Zellen mit histiocytären Zellen nachzuweisen (Timofejewsky und Benewolenskaja u. A.). Shiomi gelang es in dem Reticulum explantierter Lymphknoten die Entstehung von Lymphocyten zu sehen.

Übereilt ist es, diese Ergebnisse als Beweis einer unitarischen Abstammung der Blutzellen zu werten, wie es vielfach geschieht. Es muß, neben der Schwierigkeit einer rein morphologischen Differenzierung in vitro, vor allem der Umstand beachtet werden, daß die Zellen in den Kulturen „eine neue, in der Natur nie vorkommende Organisation von Lebewesen" bilden (Albert Fischer). Dazu kommt noch, daß die Explantate unter dem Einfluß bestimmter durch die Technik gegebener Bedingungen stehen (Trephone, Maximow's Rückenmarksextrakt usw.). Wir dürfen daher diese Ergebnisse nur im Verein mit denen der anderen Methoden auf unsere Fragestellung anwenden.

Danach können wir annehmen, daß im Rahmen eines hyperplastischen Reizes, embryonale Potenzen wachgerufen werden, die die von der Erkrankung betroffenen Zellen zur Bildung aller Blutelemente befähigen. Hierbei bleibt in Frage gestellt, ob diese Potenz direkt in jeder Zelle des R.-E.-S. zum Vorschein kommen kann — wie die meisten Forscher annehmen, oder zu den Eigenschaften einer besonderen mesenchymalen Zelle gehören, die perivaskulär liegen soll (Herzog, Maximow, Pfuhl). Nach Untersuchungen an Sektionsmaterial scheinen jedoch Zellen mit ungeschwächter blutbildender Potenz weiter verbreitet zu sein. Als allgemeinere Beispiele können hier die Hämangioendotheliome mit Blutbildung genannt werden (Fischer-Wasels, Kahler, Orzechowsky, Blumberg u. A.), ebenso die lymphatischen Leukämien ohne Systemerkrankung der Lymphknoten (Rössle).

Ein Fall, der dem unseren, auch dem Blutbild nach, sehr ähnelt,

ist von Reinstorff unter der Bezeichnung der atypischen Lymphogranulomatose veröffentlicht.

51jährige Frau aus gesunder Familie. Im Krieg Gelenkrheumatismus, sonst nie krank. Seit 6 Wochen Mattigkeit, Appetitlosigkeit. Fieber bis 41°. Zweimal Schüttelfrost. Status bei der Aufnahme: Sehr elendes Aussehen, Zunge dick weiß belegt. Lunge, Herz o. B. Leber und Milz deutlich vergrößert. Blutbild: Hb.-Gehalt 60%, Erythrocyten 4,1 Mill., Leukocyten 7200. Myelocyten 1%, Stabkernige 2, Segmentkernige 24. Lymphocyten 71, Monocyten 2. Kontinua zwischen 39 und 40°, Puls- und Atemkurve relativ niedrig. Alle möglichen klinischen Untersuchungen auf Typhus bleiben negativ. Trotzdem wird aus Milz- und Leberschwellung, Bradykardie, relativer Lymphocytose, die Diagnose Typhus abdominalis gestellt.

Bei der Sektion wird der Darm unverändert gefunden. Große blutreiche Milz. Einige geschwollene Lymphknoten am Leberhilus. Fettleber? Leukämische Leber? Rotes Knochenmark.

Histologische Untersuchung: Proliferative Reaktion des R.-E.-S. in Milz, Leber, Lymphknoten, Knochenmark. Lymphatisches Gewebe in Milz und Lymphknoten spärlich. In der Außenzone Reticulumzellen, wie beschrieben. Dort interacinös kleine Knötchen, gemischt reticulär-lymphocytär. Diese nicht vom Typhustyp Christeller's und Gräff's.

Nach Beschreibung und Abbildungen ergibt sich die Einordnung als hyperplastische Retikuloendotheliose weit zwangloser, als die Diagnose Typhus oder Lymphogranulomatose, die der Verfasser dann schließlich stellt.

Ebenfalls hierher gehören Fälle von Ewald, Hittmair (Fall 4) und Barantschik mit Bildung von „Stammzellen" und von Bykowa, Wyschegorodzewa und Lifschitz mit Auftreten von myeloischen Zellen im Blut. Ewald und Hittmair stehen in der Monocytenfrage auf der Seite der Dualisten, jedoch spricht der letztere unter dem Eindruck des histologischen Bildes einer Reticulose von Leber, Milz und Lymphknoten von einer „leukämischen Systemerkrankung des blutbildungsbereiten indifferenten Mesenchyms". Die russische Arbeit von Barantschik stand mir im Original nicht zur Verfügung, scheint jedoch nach den Angaben von Wyschegorodzewa so einzuordnen sein, wie es hier geschieht. In ihrer Veröffentlichung ist ein Fall enthalten, der im klinischen Verlauf dem bekannten von Fleischmann ähnelt, der als Monocytenleukämie begann und mit einer Myeloblastose endete. Während wir bei Fleischmann aber nach dem histologischen Bilde noch nicht sicher sagen können, ob eine leukämische Reticuloendotheliose zugrunde lag, und Naegeli deswegen hier für seine Anschauung Unterstützung findet, liegt bei Wyschegorodzewa der wichtige Befund von zwei Knochenmarkspunktionen während des Lebens vor, bei denen der Umschlag in Myeloblasten erkannt wird. Beim ersten Male fand man im Mark 73,2 Monocyten, 2,6 Myeloblasten, Oxydase + 5% und kurz vor dem Tode 0,4 Monocyten, 73,2 Myeloblasten, Oxydase + 95%. Histologisch lag eine Reticuloendotheliose vor. Aehnlich sind Fälle von Lifschitz und Bykowa, ferner von Hoff (4), den wir aber nicht sicher beurteilen können, da kein histologischer Befund vorliegt. Hoff selbst deutet den Verlauf ebenso wie

Lifschitz und Bykowa als Folge der reichen Differenzierungsmöglichkeiten des R.-E.-S. im pathologischen Zustand.

Wodurch die Richtung der wiedererwachenden Potenzen bestimmt wird, muß dahingestellt bleiben. Es besteht die Möglichkeit, daß exogen oder endogen durch die Erkrankung wachstumfördernde Stoffe hinzukommen, ähnlich den der Gewebskultur künstlich zugesetzten. Vielleicht aber auch handelt es sich um konstitutionelle Eigenschaften des betroffenen Individuums. Die Häufigkeit, mit der systemartige Reaktionen des R.-E.-S. gerade bei Kindern auftreten, könnte vielleicht für diese letzte Auffassung sprechen. Es wird auch die Meinung geäußert, daß die Stärke des Reizes entscheidend für die Art der Differenzierung sei (Wyschegorodzewa). Bei stärkstem Reiz soll nach dieser Ansicht die hämatopoetische Funktion nicht zur Geltung kommen. In das Blut werden dann noch undifferenzierte Mesenchymzellen ausgeschüttet. Bei langsamerer Reizwirkung entstehen die Bilder der Monocytenleukämie; bei noch schwächerer findet das Mesenchym Zeit zur Differenzierung in myeloische bzw. in lymphatische Zellen.

Gut lassen sich diese Fälle — unabhängig von der Ätiologie — in das folgende Schema einordnen, das von Seemann mit dem Gedanken aufgestellt wurde, die neuen, oben geschilderten Ergebnisse mit den bestehenden Auffassungen der Blutbildung zu vereinigen.

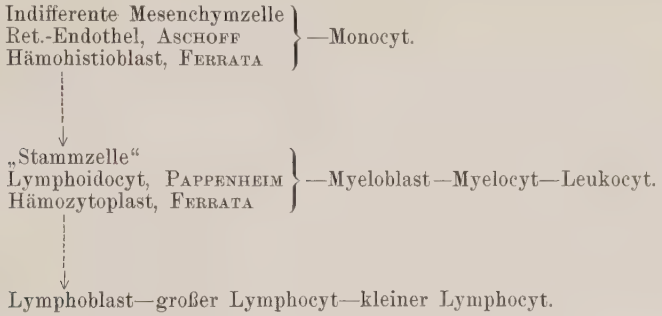

In diesem Schema wird durch die ausgezogenen Linien die gewöhnliche Weise der Blutbildung gezeigt, während die Möglichkeiten bei pathologischer Entwicklung durch die gestrichelten Pfeile angedeutet sind. Hier wird deutlich, wieso gerade bei Hyperplasien des R.-E.-S. ein scheinbares Durchbrechen der trialistischen Auffassung der Blutbildung durch Übergänge in Leukämien der beiden anderen Blutstammreihen möglich ist.

Ein ganz ähnliches Schema wendet auch Hoff an, um die widersprechenden Beobachtungen, die durch die Namen Schilling und Naegeli gekennzeichnet sind, unter gemeinsamen Gesichtspunkten betrachten zu können.

Bei dem Versuch einer Gruppierung der Systemerkrankungen des R.-E.-S. treten uns die schon angedeuteten Schwierigkeiten entgegen, die

hier größer sind, als bei nur „hämatopoetischen" Systemen. Zusammengefaßt handelt es sich darum, daß beim R.-E.-S. nicht nur eine Reizwirkung möglich ist wie bei den übrigen Systemen, sondern zu trennen ist zwischen allgemein-funktionellem Reiz (Speicherung, Stoffwechsel) und hämatopoetischem Reiz, ferner, daß die gewebliche Bindung stärker ist als bei anderen Systemen, wodurch eine stärkere Beteiligung an geweblichen Reaktionen gegeben ist (Schilling).

Diesen Gegebenheiten entspricht nur z. T. die Einteilung von Uehlinger, die in Anlehnung an eine Arbeit von Epstein gegeben wurde und der vor allem der Vorwurf zu machen ist, daß ihr ein einheitliches Einteilungsprinzip fehlt, indem teils ätiologische, teils formal-genetische Gesichtspunkte eine Rolle spielen. Uehlinger gruppierte in:

1. Speicherungsreticulosen.
2. Infektiös-reaktive Reticulosen.
3. Hyperplastische Reticulosen.
4. Dysplastische Reticulosen (Neubildungen des R.-E.-S.).

Unser Fall wäre in die Gruppe der hyperplastischen Reticuloendotheliosen einzureihen, die wir nach Anerkennung des R.-E.-S. als drittes blutbildendes System in leukämische und aleukämische einteilen können (wie auch Bock-Wiede, Abrikossoff und Wulff, Lifschitz). Aus welchen Gründen gerade bei den Reticuloendotheliosen die aleukämischen Formen so viel häufiger sind als die leukämischen, ist uns trotz zahlreicher Hypothesen und Versuche unbekannt. Am ehesten scheint uns, daß die abgelösten Zellen in der Lunge abgefangen werden und hier in den Kapillaren, wie Kiyono, Siegmund u. a. gefunden haben, sich mit Thromben niederschlagen. Damit bleibt aber ungeklärt, warum es im Einzelfalle doch zur Ausschwemmung kommt. (Ebenso wie die Erscheinung der „Monocytenschauer" im Speicherungsversuch ungedeutet bleiben mußte.) Vielleicht ist es eine schwankende physikalische Beschaffenheit, die eine verschiedene „Haftfähigkeit" der Zellen bedingt (Oeller).

Eine weitere Einteilung in akute und chronisch verlaufende Fälle soll dazu dienen, unser noch umstrittenes Krankheitsbild möglichst eindeutig hervorheben. Dabei entsteht dieselbe Schwierigkeit der Abgrenzung der akuten Verlaufsformen gegen die infektiös-reaktiven, die auch bei den Erkrankungen des lymphatischen und myeloischen Systems zu einer umstrittenen Sonderstellung der akuten Leukämien geführt hat. Erschwerend für unsere Aufgabe ist eine irreführende Terminologie, die eindeutig infektiös-reaktive Erkrankungen mit dem Namen Aleukämie oder Leukämie belegte, ein Verfahren, das nur aus dem Wunsch zu erklären ist, eine noch lückenhafte Kasuistik mit ähnlichen Erkrankungen zu vervollständigen, aber nicht gerade zur klaren Heraushebung neu aufgestellter Bilder dient. Als Beispiel mögen die bekannten Fälle von Letterer und Ugriumow dienen. Der erste stellt eine generalisierte Reaktion auf Sepsis beim Kinde dar, der zweite, der von Bock-Wiede zu den Mono-

cytenleukämien gerechnet wird, bildet eine Monocytose mit Proliferation des R.-E.-S. bei Typhus. Noch weitere Gründe erschweren das Auffinden einer klaren Grenze:

1. Es besteht bei den Reticuloendotheliosen, auch den chronischen, eine auffallende Neigung zu sepsisähnlichem Fieberverlauf, der so häufig zu der Diagnose einer „kryptogenetischen" Infektion führt. Vielleicht läßt sich die Temperaturkurve zwangloser durch die Beteiligung des R.-E.-S. am Eiweiß-Stoffwechsel erklären; in dem Sinne, daß eine Hyperplasie zu einer Art natürlicher Blockade führt, durch die Abbauprodukte nicht verarbeitet werden und nun vom Blute aus auf das Temperaturzentrum einen Reiz ausüben. Hierdurch wäre auch die akute Verschlimmerung zu erklären, die auffallend oft nach Eingriffen am erkrankten System beobachtet wird (Bestrahlung, Tonsillektomie u. ä.). Wenn diese Ansicht auch hypothetisch ist, scheint sie nach unserer Kenntnis vom R.-E.-S. mindestens ebenso wichtig für die Beurteilung der Fälle wie das Behaupten einer „kryptogenetischen" Infektion.

2. Auch nach der Seite der chronischen aleukämischen Prozesse ist keine scharfe Grenze zu ziehen. Diese verlaufen mitunter unbemerkt, so daß sie erst dann beim Tode an einer interkurrenten Krankheit bemerkt werden. Tritt durch besondere Umstände eine Wendung zum akuten ein, so wird es oft schwierig, diese scheinbar akuten Fälle einzuordnen, wenn nur durch indirekten Schluß ein schon lange bestehender Prozeß vermutet werden kann.

Bei Berücksichtigung aller dieser Bedenken müssen wir vorläufig bei den aleukämischen Formen auf die Trennung in akute und chronische verzichten; die bekannten Fälle werden in folgendes Schema eingeordnet:

Hyperplastische Reticuloendotheliosen.

A. Akute.	B. Chronische.
I. leukämische und subleukämische	
a) Ohne Beteiligung des pluripotenten, zur Blutbildung fähigen Mesenchyms (Monocytenleukämie)	
Reschad-Schilling, Bock-Wiede, Hittmair (1), Sachs-Wohlwill, Arinkin, Hoff (4), Bykowa (2)	Swirtschewskaja, Böhne-Huismans
b) Mit Beteiligung (entsprechend dem Seemann'schen Schema) Entwicklung von „Stammzellen"	
Ewald, Barantschik, Hittmair (4)	
Entwicklung von Myeloischen Zellen	
Bykowa (1), Fleischmann?	Wyschegorodzewa, Lifschitz
Entwicklung von lymphatischen Zellen	
	Reinstorff („atyp. Lymphorgan." Fall 2) Ungar.
II. aleukämische	
Derischanoff, Feller-Riesak, Henschen, Tschistowitsch-Bykowa, Uehlinger, Wihmann. Ferner: Abrikossoff (1, 2), Terplan-Mittelbach (22).	

Wie ist der Vorgang am Knochen im Rahmen der Systemerkrankung zu deuten? Bei isolierter Betrachtung des Prozesses liegt, wie oben bereits erwähnt, der Vergleich mit den multiplen Myelomen nahe.

Diese Geschwulst stellt nur selten eine vollkommene Nachbildung des Knochenmarks dar, vielmehr herrscht meist eine bestimmte Zellart des Parenchyms vor. Nach Sternberg unterscheidet man deswegen je nach dem dominierenden Zelltypus: myelocytäre, plasmocytäre, lymphocytäre usw. Myelome. Das Vorkommen „monocytärer" Myelome wäre zu beweisen.

Zum besseren Vergleich müssen wir die Beziehungen des Myeloms zu den Systemerkrankungen untersuchen. Je nach den beobachteten Fällen wurde einmal Anschluß an die Sarkome gesucht, nach der anderen Seite an Systemerkrankungen mit vorwiegender Lokalisation im Knochenmark. Die Ähnlichkeit mit generalisierten Systemaffektionen besteht vor allem in histogenetischer Hinsicht. Solche Übergangsformen, bei denen nur das Mark systematisch, ohne Knotenbildung ergriffen ist, sind zahlreich beschrieben. Näher den Leukämien, bzw. den Aleukämien, stehen Fälle von Fränkel, Lubarsch, Hart, Battaglia u. A. Diese stehen wieder Veröffentlichungen unter der Bezeichnung als Systemerkrankung mit Knochenaffektion ganz nahe (Haenisch und Querner, Pförringer, Patrassi u. A.). Wenn es auf der anderen Seite Formen des Myeloms gibt, die durch Aufbau und Metastasenbildung sich sehr den Sarkomen nähern, spricht auch dieses nicht gegen die Betrachtung als Systemerkrankung, da auch bei dieser ja Formen mit bösartigem Wachstum vorkommen („Sarkoleukämien" Pappenheim's, Sternberg's Leukosarkomatose). Die Agressivität auf den Knochen ist meist nur auf den „topographischen Faktor" (Patrassi) zurückzuführen und ja auch bei den „braunen Tumoren" beim Morbus Recklinghausen da, ohne daß es heute jemandem einfallen wird, diese zu den Blastomen zu rechnen; ferner ist das Übergreifen auf die Nachbarschaft nie mit Einwuchern in die Gefäße verbunden (Hallermann). „Mit anderen Worten, die medulläre Pseudoleukämie steht zur Myelomatose in gleicher Beziehung wie die lymphatische Pseudoleukämie zum Lymphosarkom" (Isaac). Dabei ist es in gewissen Fällen möglich, in Analogie von einer Myelosarkomatose zu sprechen.

Wir sprechen in allen diesen Fällen von Erkrankung des blutbildenden Parenchyms, zu dem wir nach modernen Anschauungen auch Elemente des R.-E.-S. rechnen können. Gerade beim Knochenmark erscheint dies aber schwer, denn hier kommt es normalerweise kaum (Hynek, Schilling), unter pathologischen Verhältnissen selten einmal zur Bildung von Monocyten aus dem Reticulum. Trotzdem müssen wir aber nach den oben geschilderten Ergebnissen unter bestimmten, leider noch unbekannten Bedingungen der Reticuloendothelzelle auch im Mark eine pluripotente Entwicklungsmöglichkeit zuschreiben. So wird es auch in

unserem Falle erlaubt sein, eine Parallele zu den eben geschilderten Leukämien mit Übergang zu bösartiger Wucherung zu ziehen.

Geschwülste des retikuloendothelialen Anteils des Knochenmarks sind in neuerer Zeit besonders von amerikanischen Autoren beschrieben worden (Ewing, Colodny, Connor). Ewing ging von der hochgradigen Strahlenempfindlichkeit bestimmter Knochentumoren aus und trennte sie als „Endotheliale Myelome" von den Sarkomen und Myelomen. Entsprechend den wiederholt angeführten Anschauungen über die Entwicklungsmöglichkeiten der Zellen des „Stromas" des Knochenmarks, versuchte Oberling eine „histo-biologische" Einteilung der Knochenmarksgeschwülste zu geben:

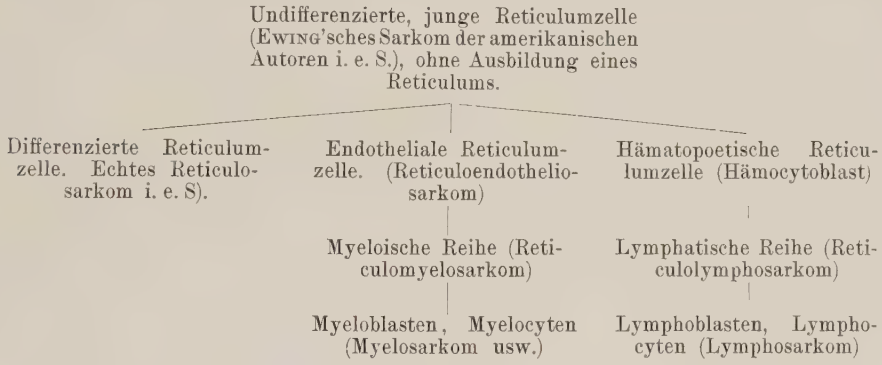

Die undifferenzierte Reticulumzelle Oberling's entspricht der Mesenchymzelle Maximow's. Den Anschauungen über die Differenzierungsmöglichkeiten gemäß, die wir in dem Schema von Seemann für gesunde und pathologische Verhältnisse dargestellt sehen, vereinfacht sich die Einteilung von Oberling. Die Reticulum- und Endothelzelle können wir im funktionell einheitlichen R.-E.-S. zusammenfassen, entsprechend auch die davon abgeleiteten Tumoren. Wir können dies um so eher, als die Einordnung in das Schema von Oberling nie zwangslos gelingt (Lauche, Roulet), da in den meisten Fällen im selben Tumor reife und weniger reife Bezirke vorhanden sind, ebenso wie das Wachstum nie isoliert auf Reticulum oder Endothelzellen beschränkt ist; man kann also immer nur von dem Überwiegen einer Zellart sprechen[1]). Um Mißverständnisse zu vermeiden und den Anschluß an die bei uns gebräuchliche Nomenklatur zu finden, wollen wir die Geschwülste, die entstehen, wenn der auslösende Reiz die differenzierte Blutzelle vom Myeloblasten ab trifft, als Myelom bezeichnen. Dabei erinnern wir uns, daß ja auch die Bezeichnung Lymphosarkom nur eine klinische Analogie ausdrückt.

[1]) In einer inzwischen in Virchow's Arch. Bd. 286 erschienenen Arbeit über weitere Beobachtungen von Fällen mit Retothelsarkom der Lymphknoten läßt Roulet diese Trennung vor allem aus entwicklungsgeschichtlichen Gesichtspunkten bestehen.

Der in früheren Stadien entstehende Tumor, hier Reticulomyelosarkom genannt, entspricht unserem Myelosarkom. (Hier will Oberling mit dieser Bezeichnung auch nichts über die Abstammung, sondern nur über den stellenweise retikulären Bau etwas aussagen.) Je unreifer die gewucherte Zellart, desto deutlicher tritt die Tendenz zu bösartigem Wachstum hervor, in unserem Falle das heterotope Wachstum am Periost und Metastasenbildung. Auch die nähere Verwandtschaft mit dem Stützgewebe berechtigt hier zu der Bezeichnung Sarkom. In Angleichung an unsere Vorstellungen über das R.-E.-S. und die Blutbildung und unter Benutzung des gegebenen Schemas von Seemann erhalten wir folgende Übersicht:

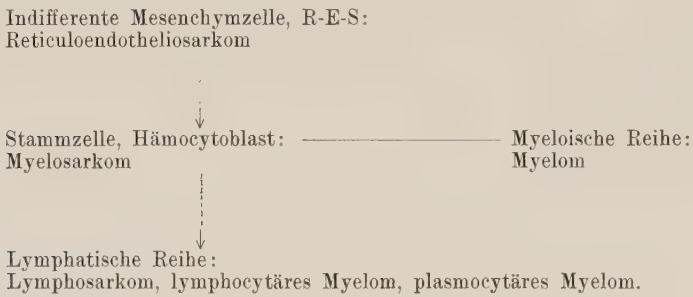

(Auch hier wieder zeigen die gestrichelten Pfeile Entwicklungsmöglichkeiten, die beim Erwachsenen nur unter pathologischen Verhältnissen bestehen.)

Solche Fälle von Übergang von Hyperplasien des blutbildenden Apparates zu tumorartigen Prozessen sind oben schon genannt worden. Auch in experimentellen Arbeiten ist diese Möglichkeit, besonders beim lymphatischen System gezeigt worden (Snyders; Krebs, Rask-Nielsen und Wagner). Beim reticuloendothelialen Apparat sind gleiche Beobachtungen noch nicht veröffentlicht. Den bereits zitierten Fall von Schultz-Wermbter und Puhl können wir in unserem Zusammenhang nicht benutzen, da er eher zu den infektiös-reaktiven Erkrankungen des R.-E.-S. zu rechnen ist. Daß Beziehungen von Reticuloendotheliererkrankungen zum Knochensystem bestehen, wird jedoch aus ihm klar, ebenso wie aus dem Auftreten, „ossuärer Formen“ bei Speicherungsreticuloendotheliosen (Pick). Jedoch sind diese Verhältnisse bisher noch ungeklärt, so daß wir unseren Fall als vereinzelt bestehen lassen müssen.

Zusammenfassung.

Es wird ein Fall systemartiger Hyperplasie des R.-E.-S. beschrieben, bei dem im Blutbild eine echte Lymphocytose auftritt.

Die Erkrankung wird in Beziehung zu den Leukämien des myeloischen und lymphatischen Systems gesetzt, nachdem sie gegen die atypische

Lymphogranulomatose und infektiös-reaktiven Reticuloendotheliosen abgegrenzt worden ist. Neben akuten Fällen, die vielleicht als auf der Grenze zu den letztgenannten stehend betrachtet werden können, gibt es bereits einige von sicherer leukämischer Reticuloendotheliose, neben welcher wir auch die aleukämische Form anerkennen müssen; denn wir sind seit Pappenheim gewohnt, die „Gewebsleukämie" als entscheidend für die Erkrankung anzusehen. Das Auftreten von lymphatischen und myeloischen Zellen im Blut, veranlaßt nicht, den trialistischen Standpunkt aufzugeben. Diese Erscheinung wird mit der nahen Beziehung der reticuloendothelialen Zelle zum aktiven Mesenchym erklärt, das, wie jetzt allgemein angenommen wird, auch beim erwachsenen Menschen noch vorhanden ist. Und gerade die Ergebnisse der Zellforschung können in dem Sinne gedeutet werden, daß schon recht abnorme Wachstumsverhältnisse, wie in vitro gegeben sein müssen, um Übergänge aus der Entwicklungsreihe eines Systems in die eines anderen zu ermöglichen.

Wenn wir nach diesen Erörterungen noch einmal das histologische Bild unseres Falles betrachten, sehen wir 3 Stufen der Wucherung der Reticuloendothelialzelle gegeben:

Die polaren Bilder einer Systemerkrankung der blutbildenden Organe (Leber und Milz) und des neoplastischen Prozesses am Periost; den Übergang bildet die Wucherung des Knochenmarkreticulums. Hier ist der Übergang von einer einfachen Hyperplasie bis zu einer fortschreitenden Individualisierung und Autonomisierung zum Reticuloendotheliosarkom zu verfolgen. Den Knoten in der Gallenblase können wir als Metastase des Sarkoms ansehen. Denn abgesehen von der scharf begrenzten Knotenform ist eine autochtone Entstehung (im Rahmen der Systemerkrankung) gerade hier, in einem bindegewebsarmen Organ weder denkbar, noch, wie schon beschrieben, histologisch erkennbar. Mit dieser Übergangsform zu einer sarkomähnlichen Neubildung steht unser Fall bisher vereinzelt da. Ähnliche Vorgänge sind bei den anderen Systemen bekannt. Die Möglichkeit eines Zusammenhanges ist in den abgeänderten Oberling'schen Schema gezeigt worden. Jedoch scheint eine weitgehende Analogisierung mit den verschiedenartigen Erscheinungsformen der Hyperplasie der übrigen Systeme (von der Leukämie bis zur Myelomatose, bzw. Lymphosarkomatose) noch nicht zweckmäßig, und es ist sehr fraglich, ob sie bei der Vielseitigkeit der Funktionen und Potenzen des R.-E.-S. überhaupt jemals durchführbar sein wird, ohne den wirklichen Erscheinungen Zwang anzutun.

Literaturverzeichnis.

Abrikossoff, A., Über den Begriff der atypischen Lymphogranulomatose. Virchow Arch., Bd. 275, 1930.

Arinkin, M., Zur Klinik der monocytären aleukämischen Lymphadenose. Vraćeb ıoe delo 1926, 10—11. (Zit. nach Tschistowitsch u. Bykowa.)

Askanazy, M., Das Knochenmark. In: Handbuch der speziellen pathologischen Anatomie von Henke-Lubarsch, Bd. 1.

Aschoff, L., Morphologie des reticuloendothelialen Systems. Schittenhelm, Handbuch der Krankheiten des Blutes und der blutbildenden Organe, Bd. 2.

Bock u. Wiede, Zur Frage der leukämischen Reticuloendotheliosen. Virchow's Arch., Bd. 276, 1930.

Böhne u. Huismans, L., Beiträge zur Kenntnis der chronischen leukämischen Reticuloendotheliosen. Virchow's Arch, Bd. 283, 1932.

Boerner-Patzelt, Goedel u. Standenath, Das Reticuloendothel. Leipzig 1925.

Bykowa, O., Über die Bedeutung des reticuloendothelialen Systems für die akuten Leukosen. Folia haematologica, Bd 43, 1930.

—, Veränderungen im weißen Blutbild infolge krankhafter Veränderungen blutbildender Organe. Fol. haemat., Bd. 41, 1930.

Derischanoff, S. M., Über die Systemhyperplasien des reticuloendothelialen Apparates. Frankfurter Zeitschr. f. Path., Bd. 41, H. 1.

Epstein, Emil, Die generalisierten Affektionen des histiocytären Zellsystems (Histiocytomatosen). Med. Klin., Bd. 21, H. 40—41.

Ewing, Neoplastic Diseases. Philadelphia, London 1928.

Feller, A. u. Risak, E., Zur Kenntnis der Reticuloendotheliosen. Fol. haemat., Bd. 43, 1931.

Fischer, A. u. Mayer, E., Die Entwicklungsphysiologie der Gewebe. Die Naturwissenschaften, S. 849, 1931.

Fraenkel, E., Das Lymphogranulom. Henke-Lubarsch, Bd. 1.

Haenisch u. Querner, Über Tumorbildungen bei leukämischen Erkrankungen, besonders im Skelettsystem. Zeitschr. f. klin. Med., Bd. 88.

Hallermann, Zur Kenntnis des primären multiplen Myeloms. Deutsches Arch. f. klin. Med., Bd. 165.

Henschen, Communications sur la Lymphogranulomatose à propos des Réticuloses. Annales d'anat. path., Bd. VIII, 7.

Henke, F. u. Silberberg, M., Wandlungen und Fortschritte in der Lehre von der Entzündung. Klin. Wochenschr., Bd. 11, Nr. 2, 1932.

Hirschfeld, H., Leukämie und verwandte Zustände. Schittenhelm's Handbuch, Bd. 1.

Hittmair, Zur Frage der sog. Reticuloendotheliosen. Fol. haemat., Bd. 37—39.

Hoff, Ferd., Beiträge zur Pathologie der Blutkrankheiten. Virchow's Arch., Bd. 261.

Isaac, S., Die multiplen Myelome. Ergebn. d. Chir. u. Orthop., Bd. 14, 1921.

Katzenstein, R., Untersuchungen über die Umwandlungsfähigkeit der Lymphzellen. Virchow's Arch., Bd. 281, 1931.

Klima, R., Über Blutbefunde bei Lymphogranulomatose. Wiener klin. Wochenschr., Nr. 14, 1931.

Krebs, Rask-Nielsen u. Wagner, The Origin of Lymphosarcomatosis and its relation to other forms of Leucosis in white mice. Stockholm 1930.

Letterer, E., Aleukämische Reticulose (ein Beitrag zu den proliferativen Erkrankungen des reticuloendothelialen Apparates). Frankfurter Zeitschr. f. Path., Bd. 30, 1924.

Lifschitz, Zur Frage nach der Klassifikation und dem Wesen der Systemerkrankungen des lymphoiden, myeloiden und reticuloendothelialen Gewebes. Fol. haemat., Bd. 39, 1930.

Louros, M. u. Scheyer, H., Die Bedeutung des Reticuloendothelialsystems für das Streptokokkensepsisproblem. Leipzig 1928.

Lubarsch, O., Pathologische Anatomie der Milz. Henke-Lubarsch, Bd. 1.

Masugi, M., Über die Beziehungen zwischen Monocyten und Histiocyten. Ziegler's Beitr., Bd. 76.

Maximow, A., Bindegewebe und blutbildende Gewebe. Möllendorf, Handbuch der mikroskopischen Anatomie des Menschen, Bd. 2.

Naegeli, O., Blutkrankheiten und Blutdiagnostik. Berlin 1931.

Oeller, zit. nach Schittenhelm.

Oberling, C., Les réticulo-sarcomes et les réticuloendothéliosarcomes de la moelle osseuse (sarcome d'Ewing). Bull. Assoc. franc. Etud. Canc., Bd. 17, Nr. 5, 1928.

Orsós, F., Das Bindegewebsgerüst der Lymphknoten im normalen und pathologischen Zustande. Ziegler's Beitr., Bd. 75, 1926.

Pförringer, Fall von Leukämie mit tumorartigen, zu Spontanfrakturen führenden Markwucherungen. Fortschr. a. d. Geb. d. Röntgenstrahlen, Bd. 20, H. 4.
Patrassi, Zerstörungsvorgänge am Skelett im Verlauf leukämischer Erkrankungen. Ziegler's Beitr., Bd. 86, S. 643.
eschad, H. u. Schilling, V., Über eine Leukämie durch echte Übergangsformen (Splenocyten-Leukämie). Münchener med. Wochenschr., S. 1981, 1913.
Reinstorff, Atypische Lymphogranulomatose. Frankfurter Zeitschr. f. Path., Bd. 38.
Rössle, R. u. Yoshida, T., Das Gitterfasergerüst der Lymphknoten unter normalen und pathologischen Verhältnissen. Ziegler's Beitr., Bd. 45, 1909.
Rössle, R., Lymphatische Leukämien ohne Systemerkrankung der Lymphknoten. Virchow's Arch., Bd. 275, 1930.
Roulet, F., Das primäre Retothelsarkom der Lymphknoten. Virchow's Arch., Bd. 277, 1930.
Sachs u. Wohlwill, Systemerkrankungen des reticuloendothelialen Apparates und Lymphogranulomatose. Virchow's Arch., Bd. 264, 1926.
Schilling, V., Das monocytäre System. Handbuch der normalen und pathologischen Physiologie (Bethe-Bergmann), Bd. 6.
Schittenhelm, Physiologie und Klinik des reticuloendothelialen Apparates. Schittenhelm's Handbuch, Bd. 2.
Schultz, Wermbter u. Pfuhl, Eigentümliche, granulomartige Systemerkrankung des hämatopoetischen Apparates (Hyperplasie des reticuloendothelialen Apparates). Virchow's Arch., Bd. 252, 1924.
Seemann, Georg, Ein einfaches Schema der Blutbildung. Klin. Wochenschr., Nr. 39, 1928.
Siegmund, H., Über das Schicksal eingeschwemmter Reticuloendothelien in den Lungengefäßen. Zeitschr. f. d. exp. Med., Bd. 50, 1926.
Snijders, E. P., zit. nach Lubarsch, Path. Anatomie der Milz.
Sternberg, C., Zur Frage der sog. atypischen Lymphogranulomatose. Ziegler's Beitr., Bd. 87, 1931.
—, Die Krankheiten des Blutes. Henke-Lubarsch, Bd. 1.
Silberberg, M. u. Voit, K., Untersuchungen über die Umwandlung der farblosen Blutzellen bei lymphatischer Leukämie. Deutsches Arch. f. klin. Med., Bd. 171, 1931.
Straube, G., Das Blutbild bei der Lymphogranulomatose. Fol. haemat., Bd. 44, 1931.
Swirtschewskaja, B., Über leukämische Reticuloendotheliose. Virchow's Arch., Bd. 267, 1928.
Terplan, K. u. Mittelbach, M., Beiträge zur Lymphogranulomatose und anderen verallgemeinerten Granulomen der Lymphknoten. Virchow's Arch., Bd. 271, 1929.
Timofejewski u. Benevolenskaja, Prospektive Potenzen der Myeloblasten auf Grund von Explantationsversuchen. Virchow's Arch., Bd. 263.
Tschistowitsch u. Bykowa, O., Retikulose als Systemerkrankung der blutbildenden Organe. Virchow's Arch., Bd. 267, 1928.
Uehlinger, E., Aleukämische Retikulose. Ziegler's Beitr., Bd. 83, 1930.
Vasiliu, T., Conception Etiologique et Pathogénique de la Lymphogranulomatose tirée de l'étude experimentale. Annales d'anat. path., Bd. VIII, 7, 1931.
Wallbach, G., Über die mikroskopisch sichtbaren Äußerungen der Zelltätigkeit. Lubarsch-Ostertag's Ergebn. Path., Bd. 24, 1930.
Wihmann, G., Ein Fall von Reticuloendotheliose. Virchow's Arch., Bd. 282, 1931.
Wyschegorodzewa, W., Zur Frage der monocytären Leukämie. Fol. haemat., Bd. 38, 1929.

Lebenslauf.

Ich, Henry Ungar, bin am 21. Januar 1906 in Berlin als Sohn des Fabrikanten Bernhard Ungar geboren und besuchte das Sophien-Realgymnasium, an dem ich Ostern 1925 die Reifeprüfung bestand. Ich studierte zwei Semester Chemie und ging dann zur Medizin über. Die Studiensemester verbrachte ich alle an der Berliner Universität. Nach Ablegung der ärztlichen Staatsprüfung trat ich am 15. Februar 1931 in das praktische Jahr ein. Die ersten $7^1/_2$ Monate arbeitete ich am Pathologischen Institut der Universität Berlin, den übrigen Teil des Jahres an der I. Inneren Abteilung des Rudolf-Virchow-Krankenhauses in Berlin. Am 15. Februar 1932 erhielt ich die ärztliche Approbation. Bis zum 1. Oktober 1932 arbeitete ich als Volontärassistent am Pharmakologischen Institut der Universität Berlin und seitdem als Assistent am Pathologischen Institut der Universität.

Lippert & Co. G.m.b.H., Naumburg (Saale).
Printed in Germany.